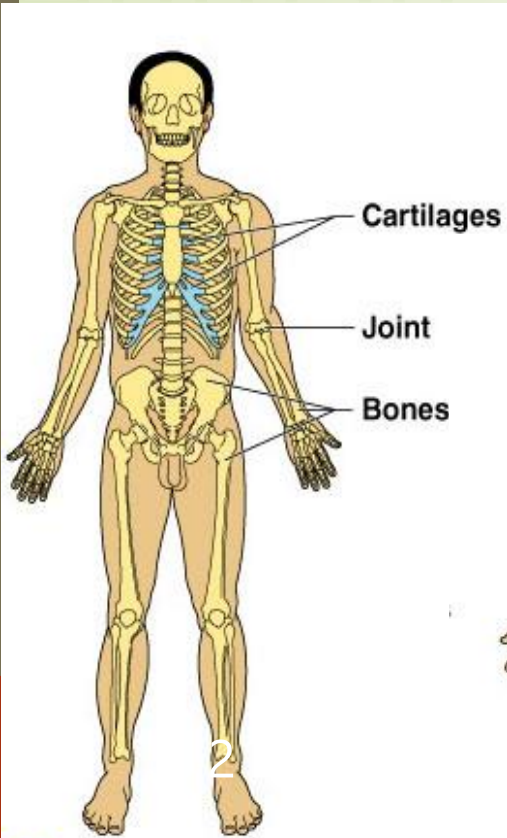


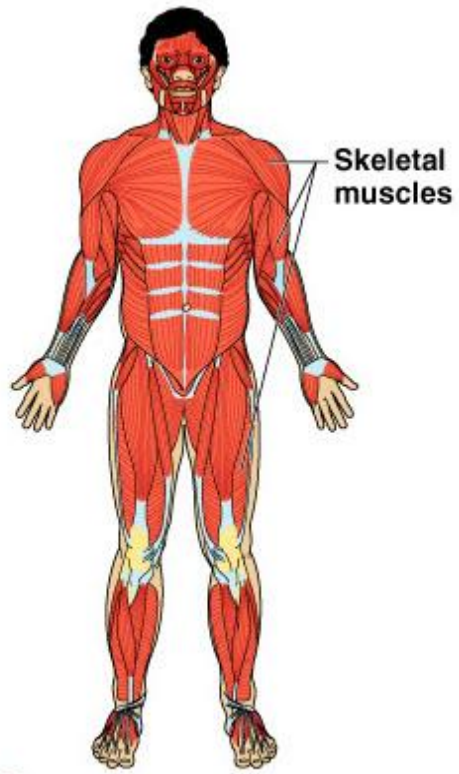


Human Anatomy

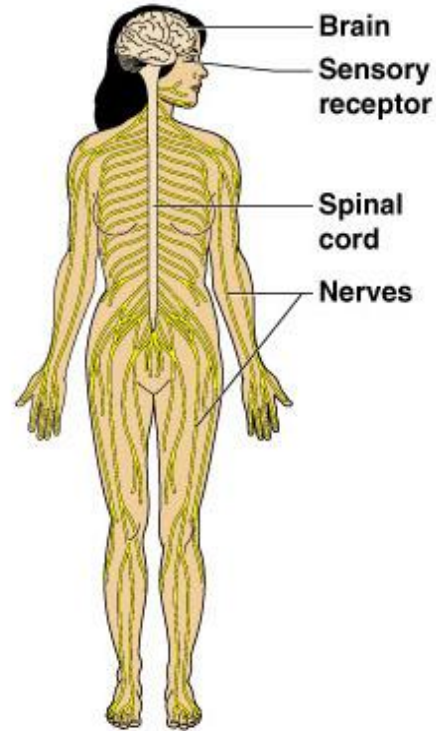
آناتومی انسان



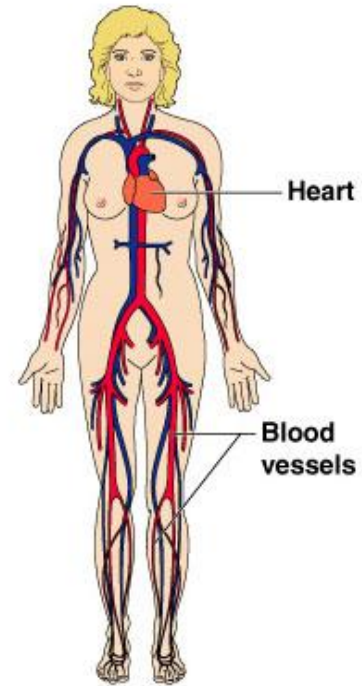
● (b) Skeletal system



● (c) Muscular system



● (d) Nervous system



● (f) Cardiovascular system

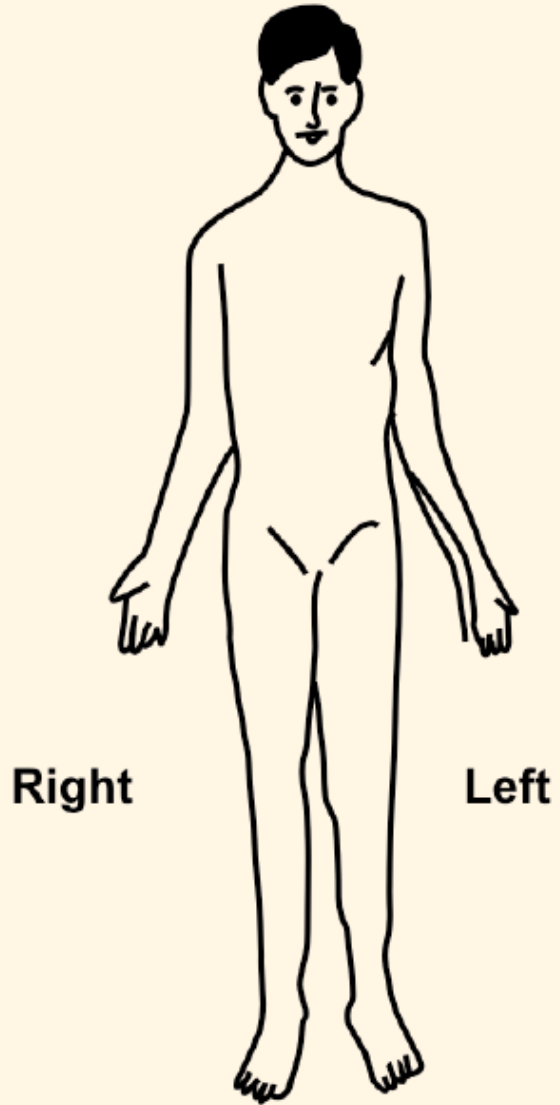
تعریف آناتومی انسان

علمی است که ساختار بدن انسان و روابط بین اندام های مختلف را بررسی می کند.

واژه آناتومی anatomy از دو واژه یونانی ana به معنی کالبد و جسم، و tome به معنی شکافتن یا تشریح گرفته شده است.

زبان بدن

وضعت تشریحی یا وضعت آناتومیکی





Anatomical Position

- ▶ Standing erect
- ▶ Feet parallel
- ▶ Arms hanging at the sides
- ▶ Palms facing forward

Anatomical position – body is erect with the feet parallel and the arms hanging at the sides with the palms facing forward. (It's important to note throughout this course, most terminology refers to this position regardless of the position the body happens to be in at the time)

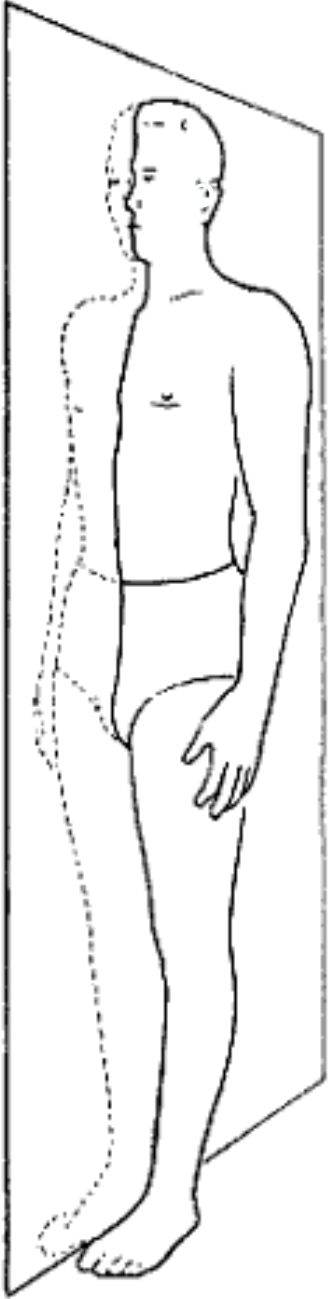
سطوح تشریحی بدن انسان

سطح سہمی یا Sagittal

Sagittal Plane – divides body into right and left parts.

Midsagittal = median plane –divides body into two equal halves.

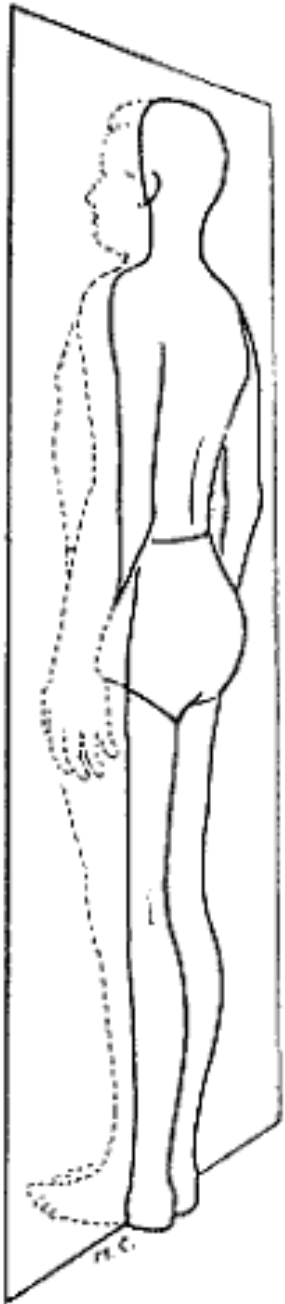
Lateral and medial



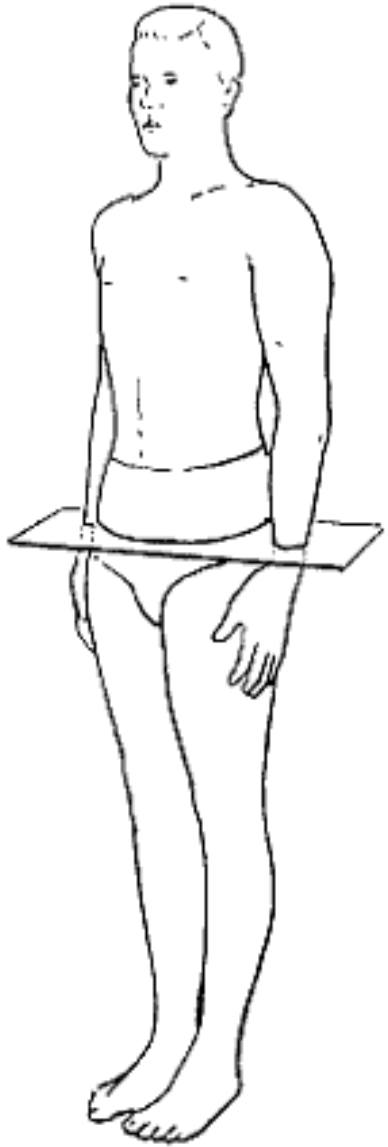
Sagittal/Anteroposterior
Plane

سطح عرضی یا نمایی Frontal

Frontal = coronal plane – divides body into anterior and posterior parts



Frontal/Lateral
Plane



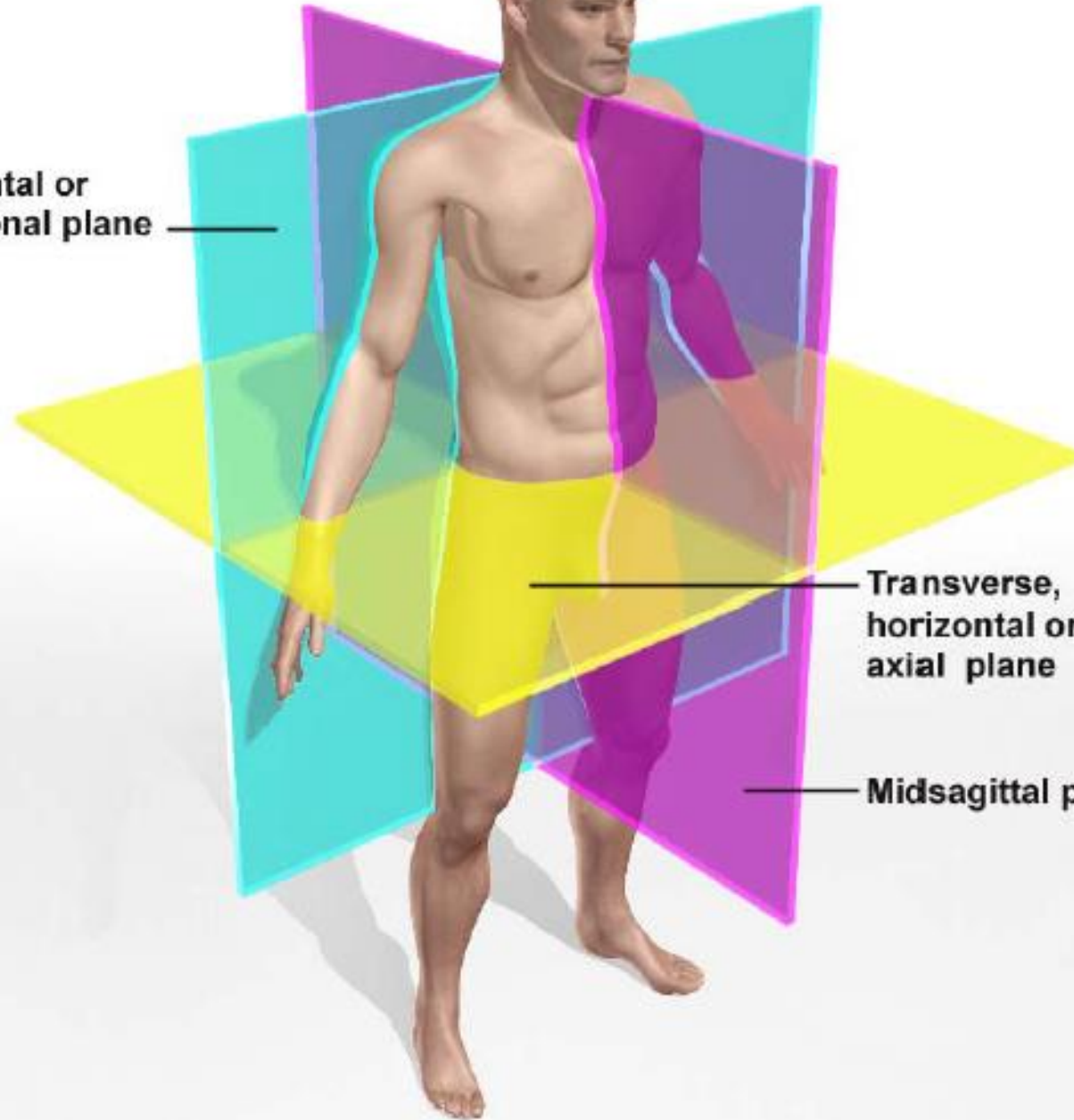
Horizontal/Transverse
Plane

Horizontal سطح افقی

Transverse plane = cross Section= horizontal section divides into upper and lower parts

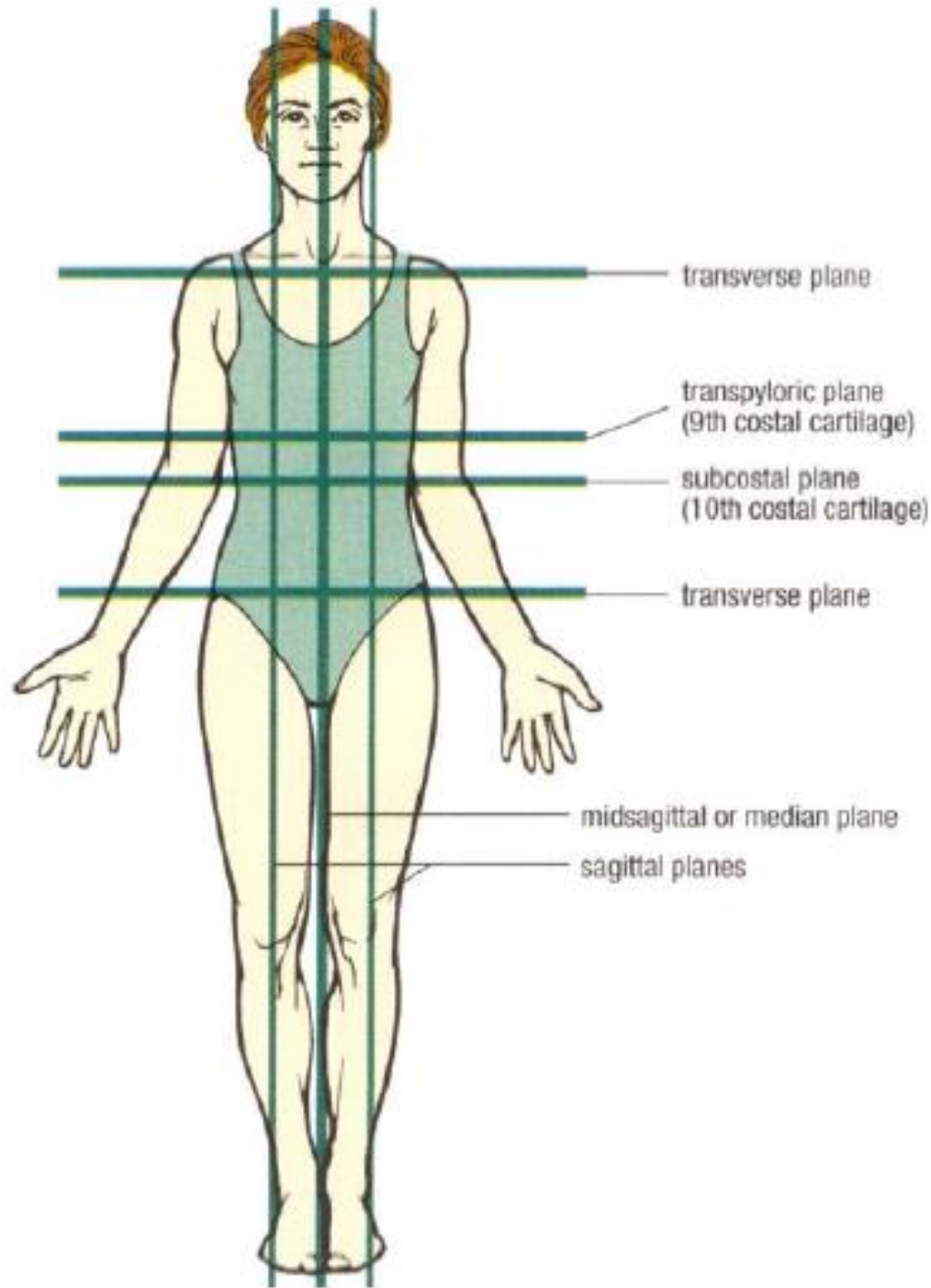
Superior and inferior

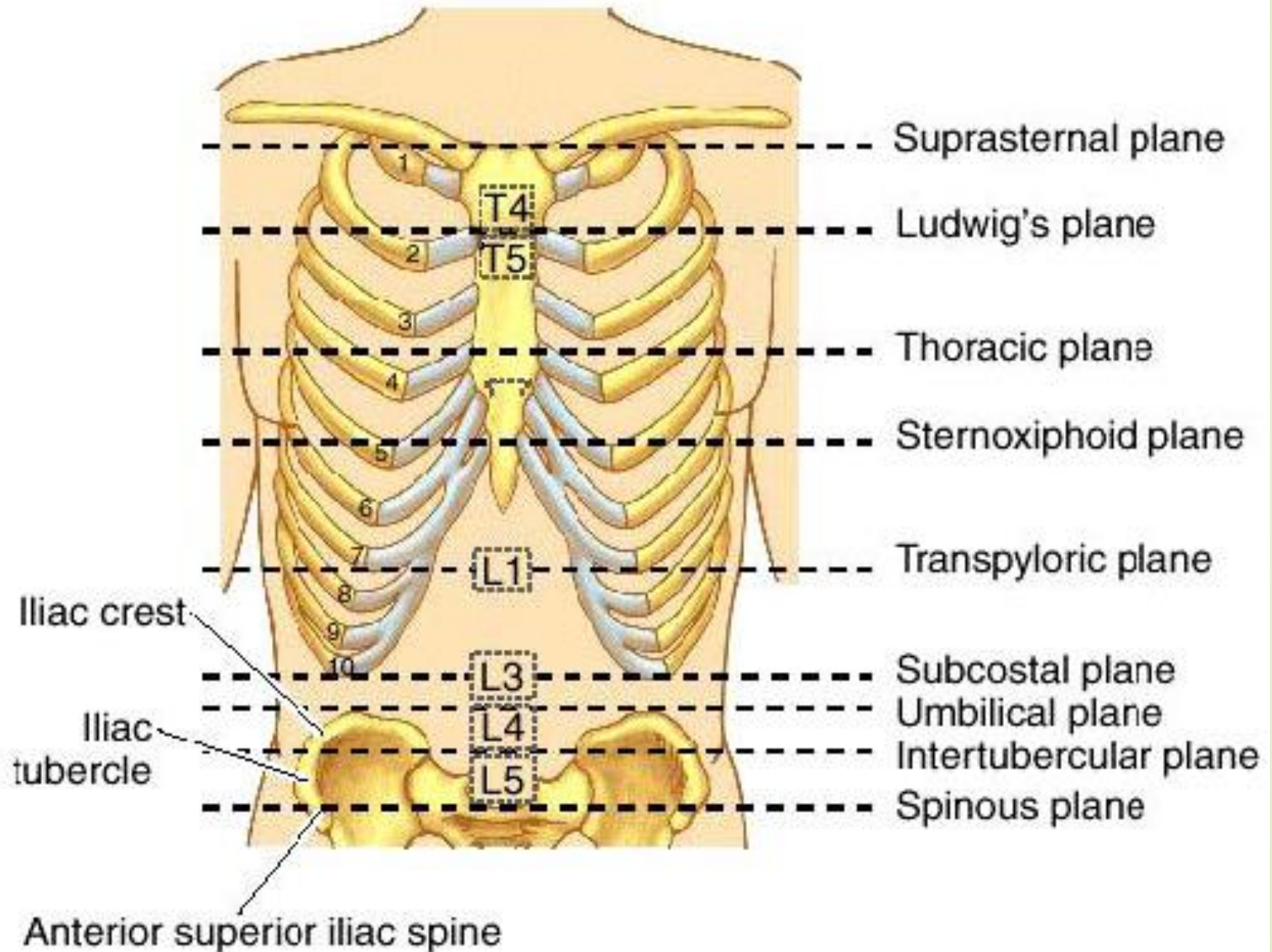
Frontal or
coronal plane



Transverse,
horizontal or
axial plane

Midsagittal plane





Directional terms

12

- ▶ Superior (cranial or cephalad) – toward the head end or upper part of a structure or body; above
- ▶ Inferior (caudal) – away from the head end or toward the lower part of a structure or body; below
- ▶ Anterior (ventral) – toward or at the front of the body; in front of
- ▶ Posterior (dorsal) – toward or at the backside of the body; behind
- ▶ Medial – toward or at the midline of the body; on the inner side of
- ▶ Lateral – away from the midline of the body; on the outer side of

- **Proximal** – close to the origin of the body part or the point of attachment of a limb to the body trunk.
- **Distal** – farther from the origin of a body or the point of attachment of a limb to the body trunk.
- **Superficial (external)** – toward or at the body surface.
- **Deep (internal)** – away from the body surface; more internal.

Examples:

- The navel is **inferior** to the breastbone
- The heart is **posterior** to the breastbone
- The arms are **lateral** to the chest
- The elbow is **proximal** to the wrist
- The skin is **superficial** to the skeleton
- The forehead is **superior** to the nose
- The breastbone is **anterior** to the spine
- The heart is **medial** to the arm
- The armpit is **intermediate** between the breastbone and the shoulder
- The knee is **distal** to the thigh
- The lungs are **deep** to the rib cage

اصطلاح	معادل انگلیسی	تعریف	مثال
فوقانی	Superior	زیرین، بالایی، به سمت بالا	چشم نسبت به بینی، فوقانی می‌باشد.
نحتانی	Inferior	زیرین، پایینی، به سمت پایین	بینی نسبت به چشم، نحتانی می‌باشد.
سری	Cephalad	به طرف سر (معادل Superior می‌باشد).	-
پایی	Caudal	به طرف پا (معادل Inferior می‌باشد).	-
قدامی	Anterior	به طرف نمای جلویی بدن، جلویی، پیشین	استخوان پیشانی نسبت به استخوان پس سری، قدامی می‌باشد.
خلفی	Posterior	به طرف نمای خلفی بدن، عقبی، پشتی	استخوان پس سری نسبت به استخوان پیشانی، خلفی می‌باشد.
نزدیک	Proximal	به طرف مبدأ، نزدیکتر به نقطه مبدأ	آرنج نسبت به مچ دست، نزدیک به مبدأ می‌باشد.
دور	Distal	دور شدن از نقطه مبدأ	مچ دست نسبت به آرنج، دور از مبدأ می‌باشد.
داخلی	Internal	به طرف سطح داخلی بدن	قلب نسبت به قفسه سینه، داخلی می‌باشند.
خارجی	External	به طرف سطح بیرونی بدن	قفسه سینه نسبت به قلب، خارجی می‌باشند.
شکمی	Ventral	به طرف سطح شکمی یا قدامی (Anterior)	استخوان کلایوئیکل نسبت به استخوان اسکاپولا، در سطح شکمی قفسه سینه قرار دارد.
پشتی	Dorsal	به طرف سطح پشتی یا خلفی (Posterior)	استخوان اسکاپولا نسبت به استخوان کلایوئیکل، در سطح پشتی قفسه سینه قرار دارد.
طرفی	Lateral	به طرف سطح جانبی بدن	استخوان رادیوس نسبت به استخوان اولنا، در وضعیت آناتومیکی، Lateral می‌باشد.
داخلی	Medial	به طرف سطح میانی بدن	استخوان اولنا نسبت به استخوان رادیوس، در وضعیت آناتومیکی، Medial می‌باشد.
سطحی	Superficial	به طرف سطح بدن	عضله نسبت به استخوان، سطحی می‌باشد.
عمقی	Profunda (Deep)	به طرف عمق بدن	استخوان نسبت به عضله، عمقی می‌باشد.
راست	Right (Dexter)	قرار گیری در طرف راست	کلیه راست
چپ	Left (Sinester)	قرار گیری در طرف چپ	کلیه چپ

ناحیه جمجمه ای
Cranial (کاسه سر)

گیجگاهی

پس سری

دور کاسه سر

آهیانه ای

پیشانی

ناحیه صورتی (Facial)

گونه ای

دهانی

کاسه چشمی

چانه ای

گوشی

بینی

ناحیه تنه و ستون مهره ای
spine and trunk

جناغی

کمری

مهره ای

نافی

خاجی

گردنی

شکمی

سینه ای

پشتی

ناحیه شانه و دست (اندام فوقانی)
Shoulder and arm

مچ دستی	پیش آرنجی	آخرومی
کف دستی	آرنجی	زیربغلی
انگشتی	پیش بازویی	بازویی

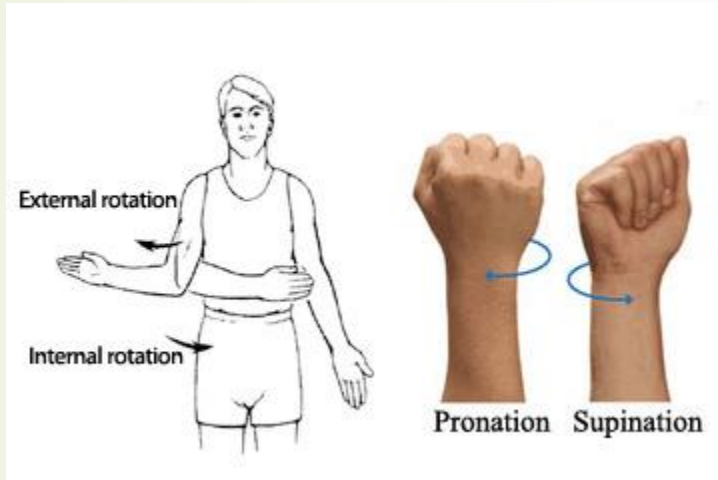
ناحیه مفصل ران و خاصره ای
Hips and pelvis

خاصره ای	عانه ای	مغبنی (کشاله ران)
	میان دوراهی (پرینئال)	سرینی

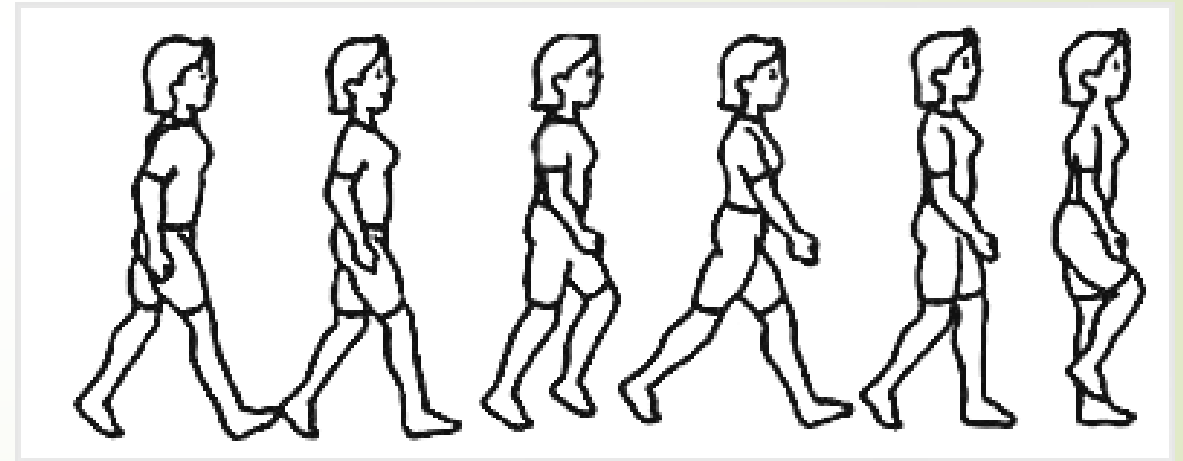
ناحیه پا (اندام تحتانی)
leg

کف پایی	دوقلوئی (بخش خلفی ساق پا)	رانی
انگشتی	نازک نئی	رکبی
درشت نئی (بخش قدامی ساق پا)	مچ پایی	کشکی
		پاشنه ای

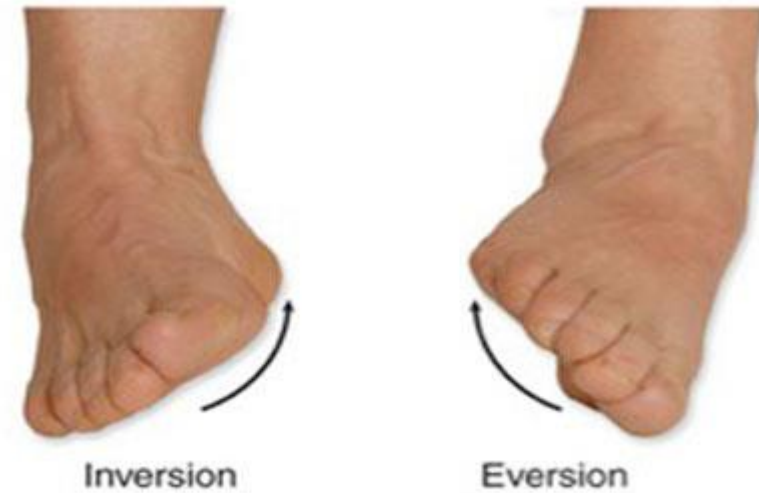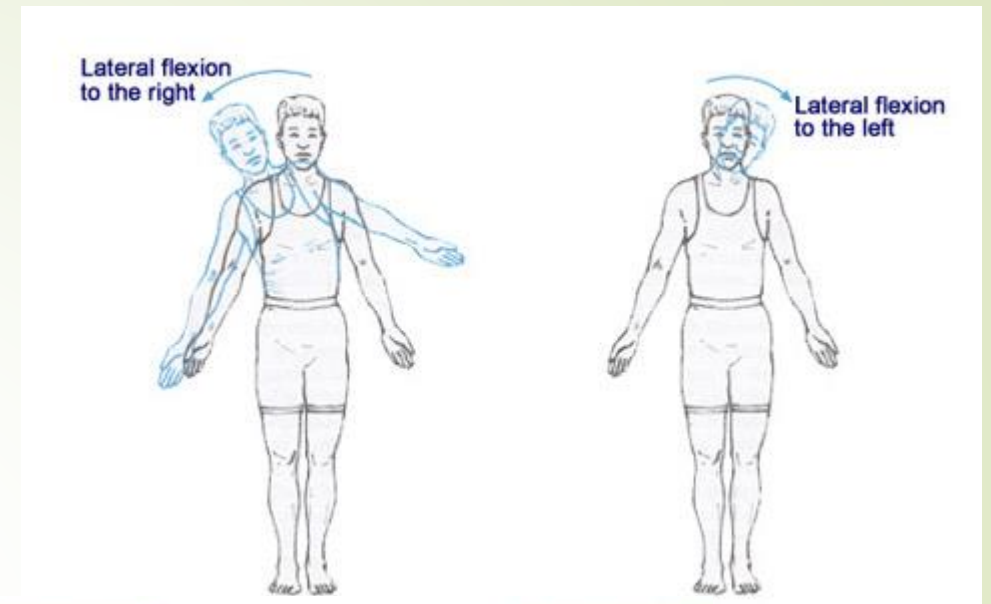
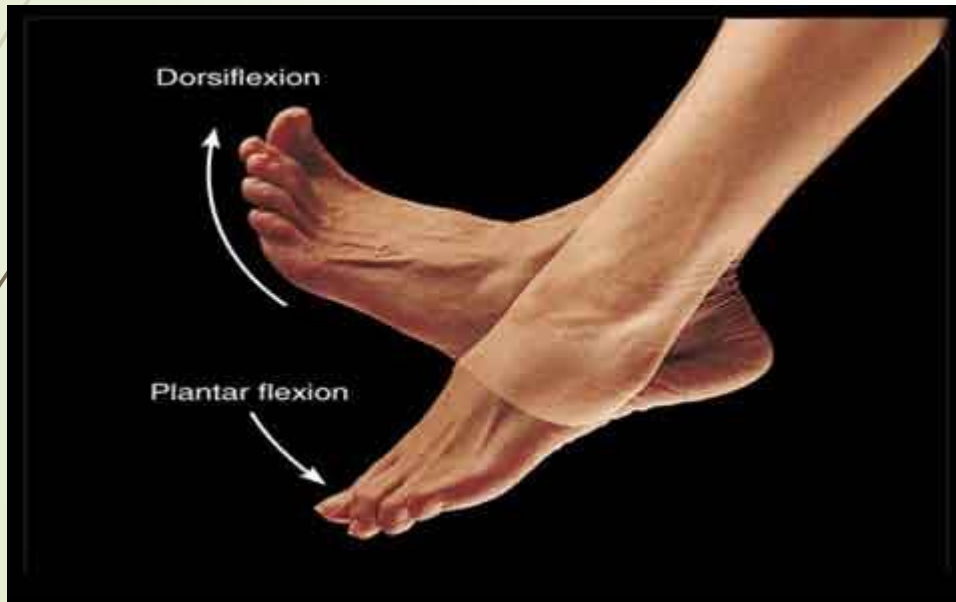
- Flexion and extension, hyperextension
- Abduction and adduction



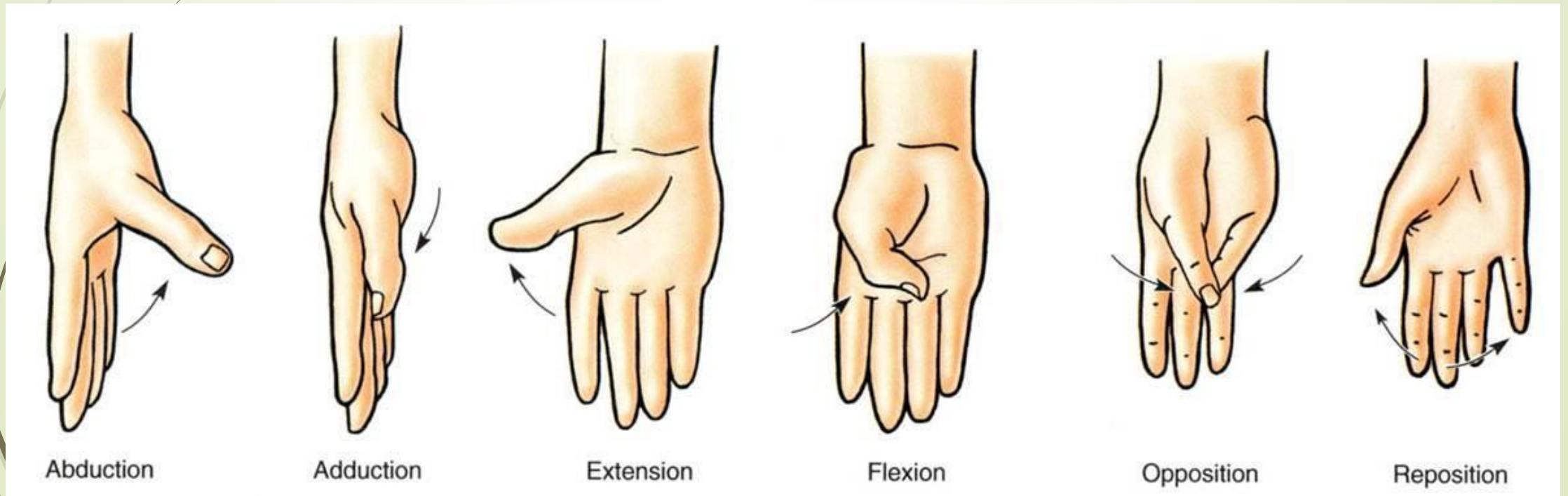
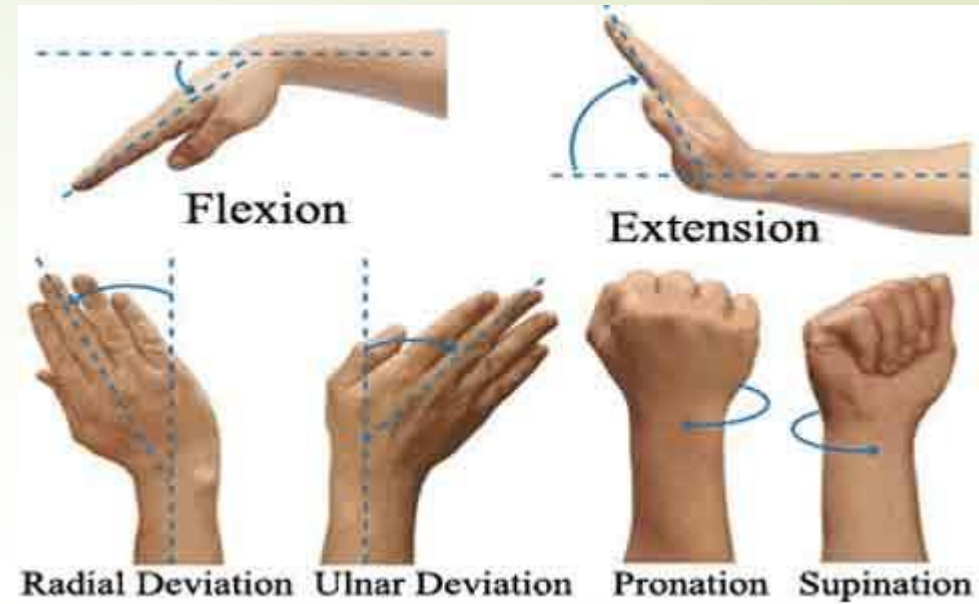
al rotation



- Lateral flexion
- Dorsiflexion
- Plantarflexion
- Inversion
- eversion



- Ulnar deviation
- Radial deviation
- Supination
- Pronation
- Opposition
- Reposition



Elevation

Depression

Protraction

Retraction

circumduction

